



HO UN NODULO
POLMONARE
OVVERO HO UNA MACCHIA
SUL POLMONE
COSA SIGNIFICA, COSA
POSSIAMO FARE?

Azienda Sanitaria Universitaria Giuliano Isontina



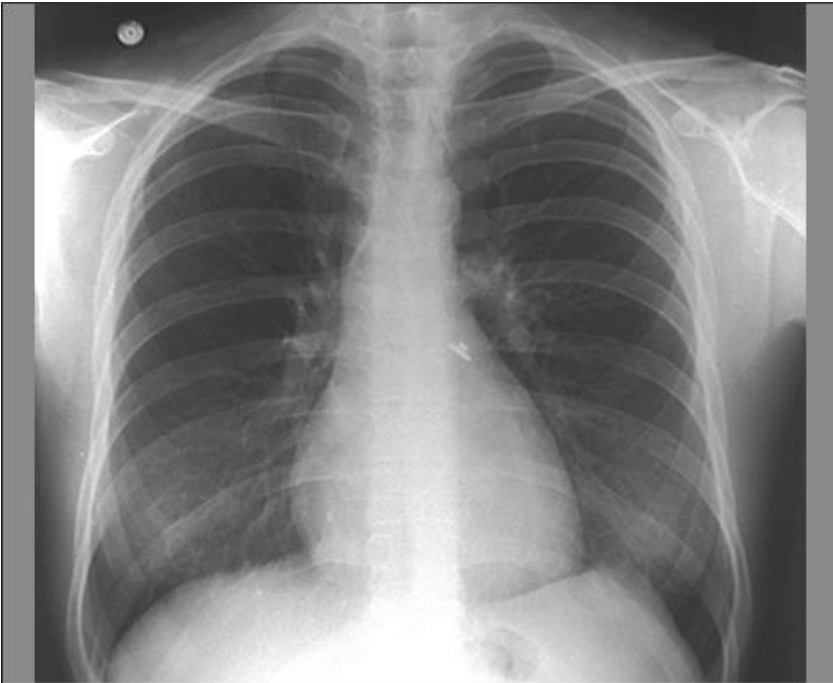
1. COSA S'INTENDE PER NODULO POLMONARE?

Il nodulo polmonare è per definizione un'anomalia radiologica che può essere riscontrata anche occasionalmente in un soggetto senza alcun sintomo.

La radiografia del torace standard evidenzia una "macchia sul polmone" o per usare un linguaggio più medico un addensamento polmonare di tipo rotondeggiante. Tipicamente si definisce nodulo polmonare una opacità radiologica di tipo sferico che può misurare fino a 30 millimetri di diametro. Si tratta di un reperto anomalo rispetto alla normale anatomia radiologica polmonare che può avere diversi significati e natura (infiammatorio, infettivo, tumorale, ecc.). Nella pratica clinica i noduli polmonari non sono una rarità, e anzi sono estremamente comuni nell'attività quotidiana di un Centro specialistico Pneumologico. Infatti si riscontra un nodulo polmonare circa ogni 500 radiografie toraciche effettuate. Ciò nonostante anche per un Centro specialistico i noduli polmonari possono rappresentare una sfida clinica continua, specialmente i noduli più piccoli di dimensioni inferiori al centimetro. Comunque, l'identificazione di un nodulo polmonare maligno solitario è molto importante perché può rappresentare una forma potenzialmente curabile di cancro polmonare.

2. L'ANATOMIA RADIOLOGICA "NORMALE" E I NODULI POLMONARI

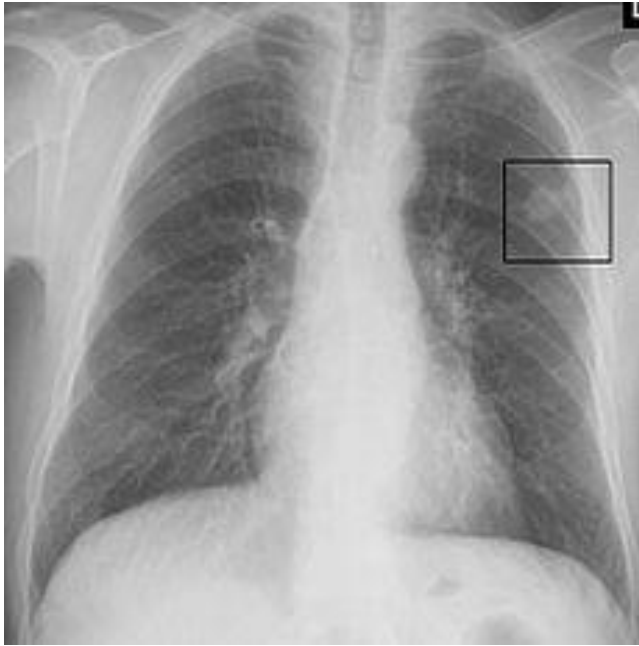Per spiegare meglio il concetto a chi non è esperto di anatomia radiologica, occorre sapere che il polmone ha una struttura molto sottile e normalmente è ripieno di aria che alla radiografia risulta di colore nero.



Radiografia standard del Torace normale

Tutto quello che non è aria ha un aspetto bianco più o meno marcato alla radiografia secondo la densità del tessuto. Quindi la presenza di una "macchia" bianca sul polmone dove dovrebbe esserci solo il nero

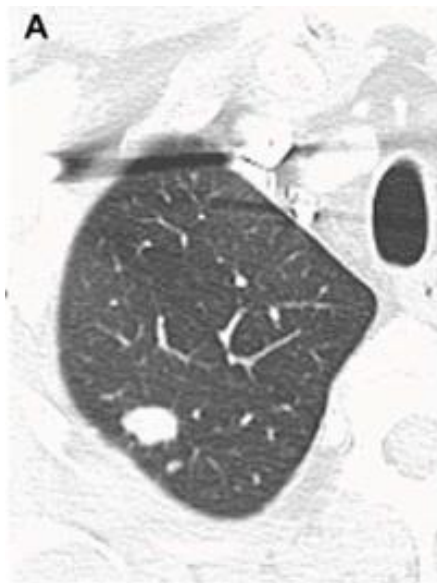
dell'aria richiama l'attenzione del radiologo e del medico in generale perché potrebbe essere segno di una patologia polmonare.



Radiografia standard del Torace che individua un nodulo polmonare solitario

Il classico nodulo polmonare è una singola opacità sferica ben circoscritta e completamente circondato da polmone normalmente ripieno di aria e non associato a versamento pleurico (liquido nel cavo pleurico), o a ingrandimento dei linfonodi all'ilo polmonare o ad atelettasia polmonare (zona di polmone collassata per mancanza di aria). Il nodulo polmonare nel 90% dei casi è un riscontro occasionale. Si possono distinguere noduli subcentimetrici, cioè di diametro inferiore al centimetro, rispetto a noduli di dimensioni maggiori perché i noduli più piccoli di 8 millimetri sono più raramente di natura maligna. Noduli

di dimensioni maggiori ai 30 millimetri di diametro vanno definiti come masse polmonari e in prima ipotesi devono essere considerate di natura maligna. Sia la radiografia standard che la TAC possono evidenziare noduli polmonari, ma la caratterizzazione del nodulo è differente. La radiografia del torace permette la visualizzazione di noduli polmonari che hanno un diametro di almeno 1-2 centimetri, mostrando un'immagine in due dimensioni e quindi "appiattita".



Particolare di TAC del torace che mostra un nodulo polmonare

La TAC (tomografia assiale computerizzata) definisce meglio la forma (o morfologia) del nodulo rispetto alla radiografia convenzionale, infatti la TAC consente di vedere i noduli in tre dimensioni e di ricostruirne la forma con una grande accuratezza. Le TAC più recenti possono ricostruire anche l'aspetto volumetrico del nodulo, calcolando con più precisione se vi è una crescita del nodulo a distanza di tempo.

3. QUALI SONO LE CAUSE DEI NODULI POLMONARI?

I noduli polmonari possono essere o di natura benigna o di natura maligna (in questo secondo caso si tratta di tumori maligni). Occorre però rimarcare che solo una minoranza dei noduli polmonari risultano al termine degli accertamenti diagnostici di natura neoplastica maligna: come i carcinomi broncogeni o polmonari, i linfomi, le metastasi polmonari di tumori a partenza da altre sedi anatomiche (es. mammella, osso, colon, ecc.). I noduli polmonari legati a cause benigne possono essere dovuti ad esiti fibrotici (cioè cicatrici) di processi infiammatori pregressi (es. broncopolmoniti), a granulomi (come nella sarcoidosi), a infezioni di varia natura, a malformazioni (es. amartomi). La diagnosi differenziale può essere orientata, oltre che dalle caratteristiche radiologiche del nodulo, anche da un'attenta valutazione clinica specialistica che ponga l'indicazione ad eventuali ulteriori accertamenti. I noduli polmonari si caratterizzano oltre che per le dimensioni, anche in base al numero e alla densità. Il termine nodulo solitario deve essere utilizzato solo quando è singolo e non accompagnato da altri noduli o altre alterazioni radiologiche. Poiché le cause di un nodulo polmonare solitario possono essere le più diverse è necessario orientare l'approccio diagnostico in modo che pazienti con noduli sospetti benigni non vengano sottoposti a rischi chirurgici inutili, mentre soggetti portatori di noduli sospetti maligni non dovrebbero procrastinare l'approccio chirurgico curativo. La tabella sottostante riassume in modo sintetico le principali diagnosi differenziali del nodulo polmonare.

Nodulo polmonare: Diagnosi differenziale

- ✚ TUMORE PRIMITIVO
- ✚ METASTASI SOLITARIA
- ✚ NODULO INFIAMMATORIO
- ✚ NODULO VASCOLARE
- ✚ TRAUMATICO
- ✚ CONGENITO
- ✚ ARTRITE REUMATOIDE
- ✚ SARCOIDOSI
- ✚ GRANULOMA A PLASMACELE
- ✚ EMORRAGIA ALVEOLARE CIRCOSCRITTA
- ✚ ESITO FIBROTICO-CICATRIZIALE

4. CRITERI DI BENIGNITÀ DEL NODULO POLMONARE

La presenza di calcificazioni diffuse, laminari o a “pop corn” sono suggestive di benignità, mentre calcificazioni non strutturate, stipate o eccentriche possono essere presenti anche in noduli maligni.

La presenza di cavitazione in sé non è segno di benignità/malignità in quanto si presenta anche nelle lesioni infettive e infiammatorie. Uno studio americano ha calcolato che il 95% di tutti i noduli cavitati con parete inferiore a 5 millimetri sono benigni, mentre l'80% circa di quelli con parete spessa più di 15 millimetri sono maligni.



Confrontando noduli polmonari nel tempo è possibile verificare l'eventuale tempo di raddoppiamento del nodulo. Nel caso di un nodulo maligno in genere il tempo di raddoppiamento varia da 40 a 360 giorni, mentre un nodulo benigno ha generalmente un tempo di raddoppiamento inferiore a un mese o superiore a 16 mesi. Se le lesioni sono sferiche un incremento del diametro del 30% corrisponde ad un raddoppiamento del volume. Per valutare esattamente il raddoppiamento è necessario ripetere radiogrammi o TAC nel tempo: è raccomandata quindi la revisione di radiogrammi o TAC che siano stati eseguiti in precedenza, anche parecchi anni prima. Un nodulo non presente ad un radiogramma eseguito meno di due mesi prima non può considerato maligno in prima istanza, ma va posta attenzione a carcinomi a cellule bronco alveolari e a carcinoidi tipici che occasionalmente possono essere stabili per due o più anni. Per discriminare con precisione le variazioni di dimensioni è necessaria

però un'elevata risoluzione nella misura iniziale delle lesioni quale si può ottenere solo con la TAC ad alta risoluzione (HRCT). Il potere di risoluzione della TAC ad alta risoluzione è di 0,3 millimetri mentre per le radiografie standard del torace la risoluzione è solo per variazioni di 3-5 millimetri.

5. QUALI ESAMI FARE SE SI TROVA UN NODULO POLMONARE?

Occorre sempre ricordare, anche se a qualcuno potrà sembrare ovvio, che il punto di partenza è sempre una visita medica che consente anche una raccolta accurata della anamnesi, cioè il racconto della storia relativa a malattie e fatti relativi la salute attuali e precedenti. I fattori di rischio principali per neoplasia polmonare maligna sono innanzitutto una storia di fumo (anche precedente di anni), la familiarità per neoplasie maligne (in particolare per tumore polmonare), l'esposizione a sostanze cancerogene note (es. amianto). Sulla scorta della TAC il medico può decidere di effettuare ulteriori esami oppure no. Tra gli esami ulteriori vi sono: le prove di funzionalità respiratoria, la broncoscopia, la TC-PET, la biopsia polmonare con ago sottile tramite guida-TAC, la mediastinoscopia, la (video)toracoscopia, la biopsia polmonare chirurgica.







La broncoscopia è un esame endoscopico effettuato di solito con strumento flessibile a fibre ottiche che passando dal naso (o dalla bocca) consente di visualizzare le vie aeree all'interno del polmone ed effettuare prelievi di tessuto (bronchiale, polmonare, linfonodale) con pinze e aghi appositi. L'esame viene effettuato da strutture specialistiche di Pneumologia in sale apposite. L'esame è condotto in

genere con paziente sedato e in anestesia locale. I farmaci utilizzati per la sedazione in molti casi riducono al minimo i fastidi per il paziente che spesso non ricorda neppure l'esame. Vi sono tecniche diverse che i vari Centri specialistici pneumologici adottano per aiutare l'endoscopista ad arrivare esattamente al nodulo su cui effettuare la biopsia: l'utilizzo di apparecchi radiologici in sala endoscopica (amplificatore di brillantezza), sonde ad ultrasuoni per ecografia endoscopica (es. EBUS, eco-esofagoscopia), sistemi di navigazione endobronchiale elettromagnetica. L'agobiopsia TC guidata permette, come dice il nome, di localizzare il nodulo polmonare con l'effettuazione di alcune scansioni TC e di prelevarne un campione con l'utilizzo di una ago che ne aspira alcune cellule o preleva un piccolo frustolo di tessuto, con visualizzazione TAC durante la manovra della posizione dell'ago. L'esame è accurato nel fornire campioni adeguati, ma qualche volta il campione può non essere adeguato se il paziente non è in grado di mantenere l'apnea (arresto del respiro) per il tempo necessario al prelievo. Inoltre, l'agobiopsia TAC-guidata, come tutte le manovre anche minimamente invasive, può presentare delle complicanze tra cui la fuoriuscita di aria nel cavo pleurico (pneumotorace) e il sanguinamento. Entrambe le complicanze il più delle volte sono di lieve entità e si risolvono spontaneamente. In casi limitati l'aria che fuoriesce dal polmone e occupa il cavo pleurico (pneumotorace) è di quantità tale che richiede il posizionamento di un tubo nella pleura per fare uscire l'aria, lo stesso dicasi per i sanguinamenti. La TC-PET (tomografia ad emissione di positroni) è un'indagine di medicina nucleare che sfrutta il fatto che tessuti metabolicamente più attivi (come i tumori per esempio) necessitano di

più glucosio (uno zucchero che si trova nel sangue). La TC-PET utilizzando come mezzo di contrasto del glucosio marcato ed effettuando scansioni TC del corpo permette di visualizzare i tessuti metabolicamente più attivi come i tumori. Non si tratta di un esame specifico però, in quanto anche le malattie infiammatorie possono risultare positive alla PET oppure vi sono alcuni tipi di tumore polmonare che sono negativi alla PET. Non esistono al momento esami del sangue che permettano di facilitare l'iter diagnostico del nodulo polmonare o che possono da soli evitare l'uso di ulteriori indagini. La ricerca di biomarkers specifici rilevabili sul sangue per le malattie tumorali prosegue, ma finora vi sono state nel campo del tumore polmonare più delusioni che certezze.

La tabella sottostante elenca i principali accertamenti diagnostici che possono essere fatti in caso di nodulo polmonare di natura non nota.

Esami non chirurgici che possono essere utili nella diagnosi di un nodulo polmonare

-  **TAC TORACE CON MEZZO DI CONTRASTO**
-  **FIBROBRONCOSCOPIA (MEGLIO SE CON RADIOSCOPIA)**
-  **ENDOSCOPIA CON SONDE AD ULTRASUONI (EBUS, EUS)**
-  **AGOBIOPSIA TAC-GUIDATA**
-  **PET-TC**
-  **NAVIGAZIONE ENDOBRONCHIALE ELETTRONICA**

6. E' SEMPRE IL CASO DI TOGLIERE CHIRURGICAMENTE UN NODULO POLMONARE OPPURE È MEGLIO ATTENDERE?

Il meglio per medico e paziente è che i noduli polmonari abbiano una diagnosi precisa in modo che si possa decidere quale cura è più appropriata in caso di malattia ovvero se è il caso di lasciare le cose come stanno se si tratta di esiti stabilizzati di pregressi fatti patologici ormai guariti. In certi casi l'approccio diagnostico chirurgico coincide con la rimozione del nodulo e quindi può al tempo stesso essere terapeutico. Nella maggioranza dei casi occorre valutare la situazione con lo specialista del caso che è lo pneumologo. La corretta diagnosi del nodulo polmonare solitario necessita di una precisa valutazione sia del paziente che si ha di fronte che delle immagini che la TAC fornisce. La storia clinica del paziente è di fondamentale importanza e in particolare deve valutare i fattori di rischio per tumore e necessita della raccolta accurata della anamnesi, cioè il racconto della storia relativa ai fatti della salute attuali e precedenti. E' necessaria una visita accurata del paziente e la valutazione delle immagini TAC di quel dato nodulo. Mettendo assieme la probabilità di malignità che ha quello specifico paziente e quella dell'immagine TC di nodulo polmonare si decide l'iter diagnostico più idoneo.

Abbiamo visto che sono diversi gli esami che possono essere effettuati dopo il riscontro radiologico di un nodulo polmonare. Ci sono criteri statistici basati sullo studio dell'evoluzione di numerosi casi che indirizzano lo specialista a proporre al paziente la via diagnostica più opportuna. Ci sono casi in cui il nodulo ha caratteri TC che

suggeriscono fortemente la benignità, se a questi si associano caratteristiche del paziente tra cui per esempio la giovane età e lo status di non fumatore o d'altro canto la grave compromissione della funzione respiratoria l'approccio più adeguato potrebbe essere il controllo radiologico del nodulo mediante TC torace ad intervalli prefissati. La stazionarietà delle dimensioni del nodulo per due anni di seguito come abbiamo visto caratterizza le neoformazioni benigne.

D'altro canto alcune specifiche caratteristiche TC in un paziente in età matura e con storia di fumo ne possono far ipotizzare così fortemente la malignità che l'approccio più idoneo è quello chirurgico che permette di fare diagnosi e di essere curativo allo stesso tempo. L'esame estemporaneo del pezzo operatorio fornisce dati importanti ai chirurghi che decidono se aumentare le dimensioni dell'asportazione del parenchima polmonare (resezione polmonare atipica piuttosto che lobectomia fino alla pneumonectomia). Come si riferiva precedentemente l'approccio chirurgico non è scevro da complicanze e per questo non può essere applicato a tutti i pazienti con nodulo polmonare in prima istanza. Questi due indirizzi (seguire nel tempo il paziente da un punto di vista radiologico o operare subito il paziente) sono i due estremi ma se la probabilità di malignità del nodulo in quel singolo paziente è intermedia è necessario effettuare esami diagnostici che permettano di fare diagnosi senza fare perdere tempo ed inviare all'intervento chirurgico solo e solamente i pazienti che necessitano di intervento. Studi dimostrano che procrastinare di tre mesi l'approccio chirurgico del nodulo polmonare per permettere una diagnosi appropriata in pazienti con probabilità intermedia di malignità non modifica la sopravvivenza dei pazienti. Quindi è possibile attuare esami

tra cui in particolare la TC PET, l'agobiopsia TC guidata e la broncoscopia sopra citate per chiarire la diagnosi del nodulo polmonare.

7. DOVE ANDARE SE HO UN NODULO POLMONARE?

In tutte le Regioni italiane sono presenti Centri specialistici ospedalieri che sono in grado di effettuare un inquadramento diagnostico corretto ed attuare le eventuali cure del caso, chirurgiche e non. Sono preferibili i Centri che abbiano a disposizione competenze multidisciplinari ed attrezzature varie, in modo da migliorare i risultati per il paziente.

Presso la Struttura Complessa di Pneumologia dell'Azienda Sanitaria Universitaria Integrata di Trieste (Ospedale di Cattinara) è possibile effettuare una valutazione esperta dei noduli polmonari e una loro caratterizzazione diagnostica precisa, grazie alla esperienza dei medici specialisti e alla disponibilità delle più moderne tecniche diagnostiche. Vengono svolte riunioni periodiche presso la Pneumologia dell'Ospedale di Cattinara per discutere i casi più controversi tra diversi specialisti riuniti appositamente: si tratta della Lung Unit che è formata da pneumologi, radiologi, chirurghi toracici, oncologi, anatomo-patologi, medici nucleari, radioterapisti.

Per informazioni: Segreteria Pneumologia di Trieste tel. 040 399 4667 (lasciare nome e numero di telefono se risponde segreteria telefonica, sarete richiamati).

Redatto Comunicazione, Relazioni esterne aziendali, Ufficio stampa, URP ASUGI su testi e immagini forniti dalla Struttura Complessa Pneumologia

Struttura Complessa PNEUMOLOGIA

Direttore: dott. Marco Confalonieri

Tel: 040 – 399 4665; Fax: 040 – 399 4668

e-mail: marco.confalonieri@asugi.sanita.fvg.it

Responsabile Infermieristico: Annamaria Marsilli

Tel: 040 – 399 4671; Fax: 040 – 399 4668

e-mail: annamaria.marsilli@asugi.sanita.fvg.it

Revisione 01 – maggio 2022